1909

Über Entstehung des Hydrocephalus internus nach Meningitis cerebrospinalis epidemica.

Inaugural-Dissertation

zur

Erlangung der Doktorwürde

der

medizinischen Fakultät

der

Friedrich-Alexanders-Universität zu Erlangen

vorgelegt von

Hans Förg

approbierter Arzt aus Nürnberg.

Tag der mündlichen Prüfung: 8. März 1909.

NÜRNBERG 1909.

Gedruckt bei Benedikt Hilz.

Gedruckt mit Genehmigung der medizinischen Fakultät.

Referent: Univerſitäts-Profeſſor Dr. Jamin.

Dekan: Univerſitäts-Profeſſor Dr. Heim.

Vielleicht die wichtigste Komplikation bei Meningitis cerebrospinalis epidemica dürfte der Hydrocephalus internus sein, der oft wenige Tage nach Ausbruch der Erkrankung noch während der Fieberperiode, oft auch erst nach kurzem Intervall scheinbarer Rekonvaleszenz einsetzt und bisher fast ausnahmslos zu einem tödlichen Ausgang geführt hat. Mit erneutem Interesse hat man sich deshalb in den letzten Jahren der Erforschung des Stadium hydrocephalicum zugewandt.

Schon 1865, 2 Jahre nachdem die Genickstarre Deutschland in einer großen Epidemie zum ersten Male heimsuchte, haben Ziemssen und Hess in ihren Arbeiten über die Erlanger Epidemie 1864 als erste auf diese ernste Komplikation der Zerebrospinalmeningitis hingewiesen und eine Erklärung für die Entstehungsursachen des Hydrocephalus gesucht. Auf Grund ihrer Beobachtungen an 48 Krankheitsfällen und 20 Obduktionen fanden sie, daß infolge der engen Beziehungen des meningealen Gefäßsystems zum zerebralen eine Entzündung der Meningen immer mit einer Entzündung des Gehirns verbunden sei und daß der Ventrikelerguß desto mehr in den Vordergrund trete, je länger sich die Krankheit hinziehe. Die bei allen Sektionen mit Ausnahme der foudroyanten Fälle vorgefundenen Ventrikelergüsse, die eitrigen Beläge auf den Plexus, die Veränderungen am Ependym betrachten sie als Resultat lokaler Entzündungsvor-

vorgänge in den Ventrikeln, welche vorwiegend ihren Sitz in den Plexus und Telae chorioideae haben. Bezüglich der Entstehungsursachen des Hydrocephalus kamen Ziemssen und Hess zu folgenden Schlüssen: „Für eine Resorptionstätigkeit innerhalb der Ventrikel spricht nichts — im Gegenteil, die gleichmäßige Zunahme der Flüssigkeitsmenge spricht angesichts der chronisch-entzündlichen Veränderungen am Ependym und an den Plexus für die Persistenz eines schleichenden Entzündungsprozesses, für eine chronische Endoencephalitis — wenn ich mich dieser Bezeichnung bedienen darf." — Andererseits ist die Möglichkeit nicht von der Hand zu weisen, daß die Exsudations- und Resorptionsvorgänge innerhalb der Ventrikel allmählich aufhören, während die Flüssigkeit durch Behinderung der Zirkulation in den Plexus, durch Transsudation infolge venöser Stauung allmählich zunimmt. Wird etwa durch Schrumpfung des Piabindegewebes am Querschlitz des Großhirns die das Blut aus den Ventrikeln zurückführende Vena Magna Galeni verengt? Werden die Venen der Plexus durch den hydrocephalischen Erguß selbst komprimiert, während die Arterien widerstehen? Spricht das zwischen dem akuten Stadium der Meningitis und dem Auftreten der hydrocephalischen Erscheinungen liegende Stadium ausgesprochener Rekonvaleszenz mehr dafür, daß die Bedingungen für den Hydrocephalus erst bei der Rückbildung der Exsudate und der Schrumpfung und Verdickung der weichen Häute entstehen? oder dafür, daß die Entzündung an den Plexus und am Ependym rekrudeszierte? Ein Hauptmoment der venösen Stauung sieht Prof. Niemeyer in der Kompression der Vena Magna Galeni durch die Exsudatmassen an der Basis des Hinterhauptlappens. Und wirklich wurden wiederholt an der vorderen

Partie des Oberwurms die Meningealexsudate so massenhaft vorgefunden, daß sie recht gut einen teilweisen Verschluß der Vena Magna Galeni durch Druck gegen das Tentorium herbeiführen konnten. — Auf Grund makroskopischer und mikroskopischer Untersuchungen bei 17 Obduktionen fand G. Merkel die Gefäße von festanhaftenden Zellen umgeben, welche das Lumen verdeckten und das Gefäß oft um das Zwei- bis Dreifache breiter erscheinen ließen. Denselben Befund konnte er an den Gefäßen, welche von den Meningen ins Innere ziehen, erheben. Merkel kam nun zu dem Schluß, die Entzündung sei längs der Gefäße von den Meningen auf das Ependym der Ventrikel fortgeschritten, und der Hydrocephalus sei verursacht worden durch eine Ernährungsstörung der Gefäße, in deren Umgebung er ja überall Kernwucherungen beobachten konnte. —

In der neueren Zeit hat sich L. W. Weber besonders eingehend mit den Entstehungsursachen des erworbenen Hydrocephalus internus beschäftigt. — Die Ergebnisse seiner pathogenetischen Erwägungen — wie er sie selbst nennt — hat er in folgenden Sätzen zusammengefaßt:

„Bei der Entstehung des erworbenen Hydrocephalus kommen drei mechanische Momente in Betracht; sie können nicht immer gleichzeitig und in gleicher Intensität nachgewiesen werden; je stärker sie aber vorhanden sind, um so größer werden die Chancen für das Zustandekommen eines schweren, auch klinisch in Erscheinung tretenden Hydrocephalus. — Diese Momente sind:

1. Eine vermehrte Liquorbildung.
2. Die Behinderung des Liquorabflusses aus den Ventrikeln.

3. Verringerte Widerstandsfähigkeit der Ventrikelwand."

Bei der näheren Begründung führt er als Ursachen für eine vermehrte Liquorbildung die entzündlichen Veränderungen an den Plexus, dem Ependym, der Hirnsubstanz und der Pia an und hebt neben den Stauungsvorgängen im Gefäßsystem noch die degenerativen Prozesse der Hirnsubstanz besonders hervor. Fast alle diese Gründe haben schon Ziemssen und Hess namhaft gemacht und in das eine Wort „Endoencephalitis" zusammengefaßt. — Ebenso verhält es sich mit der als Grund zu Punkt 2 angeführten Verlegung des venösen Weges (durch die Vena Magna Galeni). Als ein neues Moment bringt Weber die mehr allgemeine Störung der lymphatischen Abflußwege durch eine diffuse chronische Leptomeningitis, welche die Undurchgängigkeit der Arachnoidalräume bedingt. —

Koplik macht für die Entstehung des Hydrocephalus in den meisten Fällen die entzündlichen Veränderungen der Blutgefäße und Ventrikelwandungen verantwortlich und erklärt den in einigen Fällen nachgewiesenen Verschluß des Foramen Magendii und anderer gleichwertiger Kommunikationswege der subarachnoidalen Räume und den dadurch herbeigeführten Hydrocephalus nur als zufälligen Befund, und begründet dies folgendermaßen:

„In the vast majority of cases of hydrocephalus which I. have observed a lumbar puncture by a skilled hand could with draw large amounts of fluid from the subarachnoid space, which argues against the existence of any obstruction of the foramina mentioned. ..... inno other way could we explain the acute cases at the very onset of the disease, and the subacute and chronic cases both

in young and older children and adults, in which it is an easy matter to remove large quantities of fluid from the subarachnoid space and ventricles by lumbar puncture."

Nachdem wir in Kürze die hauptsächlichen Theorien über die Entstehung des Hydrocephalus zusammengefaßt haben, wollen wir auf den speziellen Fall, der in der Erlanger Universitätskinderklinik zur Beobachtung kam, näher eingehen.

Dorner, Margarete, 28 Wochen alt, Bäckerskind aus Erlangen.

Vorgeschichte: I. Kind. 8 Wochen gestillt. Dann wegen Milchmangels entwöhnt und mit Haferflockenschleim und Milch ernährt. — Verstopfung. — Schon, als das Kind noch Muttermilch bekam, erbrach es häufig. — Wurde alle 2 Stunden angelegt, nachts 2- bis 3 mal.

Später mit Soxhlets Milch genährt. Auch dann noch meist angehaltener Stuhl. Vor 3 Wochen Fieber, Krämpfe und Augenverdrehen; grüner Stuhl. Letzterer hielt 3 Tage an. Der Zustand besserte sich vorübergehend. — Vor 2 Tagen wieder Obstipation und Krämpfe. — Seit der Zeit noch kein Stuhl. In den letzten Tagen wieder Erbrechen. Nachts recht unruhig. —

26. Nov. 1907. Zierlich gebautes, blasses mageres Kind. Bulbi beiderseits vorgetrieben. Pupillen weit, reagieren auf Lichteinfall. — Bewegung der Bulbi unbeschränkt. Fontanelle gespannt. Es besteht leichte Nackensteifigkeit. — Das Kind schreit beim Versuch, den Kopf zu beugen. —

Abdomen eingezogen, Beine gegen den Leib gebeugt. — Es kostet einen gewissen Kraftaufwand, die Beine zu strecken. Doch gelingt es. —

An den inneren Organen ist nur eine leichte diffuse Bronchitis zu konstatieren. Am Halse bestehen leicht vergrößerte Lymphdrüsen entlang des Sternokleidomastoideus. Urin frei von E., Z. und Z. Das Kind liegt meist ziemlich teilnahmlos im Bett, verfolgt aber Bewegungen und Personen in seiner nächsten Nähe mit den Augen. — Temp. 37,3. Nachmittags wird eine Lumbalpunktion vorgenommen. — Der Anfangsdruck beträgt 250 mm. Die Flüssigkeit fließt rasch ab, erscheint aber erkennbar trüb. Im ganzen wurden 25 ccm abgelassen. Der Enddruck war 80 mm, deutlich respiratorische Schwankungen.

Schon während der Lumbalpunktion wird das Kind ruhiger und sinkt nach derselben in tiefen Schlaf. Der Puls wird in seiner Frequenz wenig durch die Punktion beeinflußt. Vor der Punktion betrug er 120, nachher 130. Das Kind erhält einen Eisbeutel auf den Kopf. —

Nahrung: 600 Theinhardtlösung 5 %
10 Milchzucker } 6 Rest 160 C.

Es trinkt gut. Stuhl erfolgt heute nicht. —

Die mikroskopische Untersuchung des durch Zentrifugieren in ziemlich erheblicher Menge gewonnenen Bodensatzes des Liquor cerebrospinalis ergibt reichlich polynukleäre Leukozyten mit massenhaft teils intra- teils extrazellulär gelagerten Diplokokken von typischer Semmelform.

Die sofort im hiesigen hygienisch-bakteriologischen Institut angelegte Kultur (Löffler-Serum) zeigt nach 10 Stunden eine üppige Meningokokken-(Gram)wucherung.

28. Nov. Allgemeinbefinden unverändert. Das Kind ist meist völlig apathisch, blickt nur um sich,

wenn man es anfäßt oder wenn es die Flasche bekommt. Es trinkt sein Quantum

100 Milch
500 Teinhart } 6
20 Milchzucker

zu 3/4 Teilen leer. Häufig stöhnt es vor sich hin. Nachts erfolgt bisweilen ein lauter Aufschrei. Die Fontanelle ist wieder sehr stark gespannt, da mittags Erbrechen auftrat, gegen Abend auch eine gewisse Unruhe über das Kind kam, wird die Lumbalpunktion wiederholt.

Anfangsdruck 200 mm. 15 ccm werden entleert. Die Flüssigkeit erscheint etwas trüber als bei der ersten Punktion. Enddruck 70 mm. Wieder wird das Kind ruhiger und schläft fest ein etwa 1/4 Stunde nach Beendigung der Punktion.

Die mikroskopische Untersuchung ergibt denselben Befund wie bei dem 1. Mal. Wieder finden sich reichlich Meningokokken, hauptsächlich extrazellulär gelagert, und massenhaft Leukozyten polynukleärer Natur.

29. Nov. Heute erbricht das Kind 2mal im Laufe des Tages. Es trinkt aber gut. Stuhl ist geformt, reichlich, wird einmal entleert. Von einer noch im April cr. vorrätigen Sendung des Jochmannschen Meningokokkenserums erhält es 10 ccm subkutan unter die Haut des linken Oberschenkels. — Temp. 38,8.

30. Nov. Heute morgen ist die Temperatur auf 37,2 gesunken. Das Allgemeinbefinden ist deutlich verschlechtert. Der Kopf ist mehr nach rückwärts gebogen. Die Bulbi sind noch mehr vorgetrieben. — Die Fontanelle ist stark gespannt. Vor dem Mund steht meistens Schaum.

Am Nachmittage wird der Puls schlecht, klein

und unregelmäßig, so daß 3 mal in stündlichen Intervallen 1 Spritze Kampfer verabfolgt werden mußte. 3 mal tritt Erbrechen ein. —

Daher wird abends wieder eine Lumbalpunktion vorgenommen. Anfangsdruck 160 mm. 11 ccm werden abgelassen. Enddruck 80 mm. — Eine neu eingetroffene Ampulle Jochmannschen Meningokokkenserums (10 ccm) wird am Schlusse der Punktion intradural einlaufen lassen. —

2. Dez. Nachdem gestern vorübergehend eine kleine Besserung im Befinden des Kindes eingetreten war, auch in den letzten Tagen eine erfreuliche Zunahme des Körpergewichtes angehalten hatte, tritt heute wieder Erbrechen und vermehrte Apathie ein. — Das Kind wird in der klinischen Vorlesung demonstriert (siehe Fig. 1 u. 2):

Typische meningitische Krampfhaltung; starke Rückwärtsbeugung des Kopfes. Auch die ganze Wirbelsäule ist lordotisch gekrümmt. Die Bulbi sind vorgetrieben und nach oben gerichtet oder es besteht mitunter lange Zeit eine rechtssinnige Deviation. Die Pupillen sind weit, reagieren träge. — An der rechten Kornea leichte Trübung, leichte konjunktivale Injektion. Die Kiefer sind aufeinandergepreßt, es fällt schwer, sie zu öffnen. Die Arme sind nach vorne unten gestreckt, die Hände stark proniert und gebeugt. — Aktive Bewegungen der Hände und Arme erfolgen selten, passive nur nach Überwindung der krampfartigen Streckung möglich. — Abdomen kahnförmig eingezogen. — Am Hals deutlich vorspringende Jugularvenen. Die Beine sind steif ausgestreckt, sie zu beugen gelingt nur mit Mühe. Öfters überläuft den ganzen Körper ein Zittern.

Die Fontanelle ist stark vorgewölbt. Der Puls

ist klein, frequent 135. Die Atmung flach und ebenfalls frequent, etwa 30.

Lumbalpunktion und intradurale. Meningokokkenseruminfusion.

Mikroskopischer Befund: Reichliche Meningokokken, meist extrazellulär gelagert, reichliche Eiterkörperchen. Abends wird der Puls wieder sehr klein und unregelmäßig, sodaß 4 Kampferinjektionen in stündlichen Intervallen verabfolgt werden müssen. Darauf bessert sich der Puls.

4. Dez. Allgemeinbefinden wieder etwas verschlechtert. Gewichtsrückgang. Temperaturanstieg auf 38,3 am Abend. — Die lordotische Krümmung der Wirbelsäule noch stärker als zuvor. — Öfters besteht minutenlanger Tremor in beiden Armen. Die Beine sind steif ausgestreckt, die Füsse plantarwärts gebeugt. — Die Reflexe stark gesteigert. Die Kornealtrübung des rechten Auges stärker, ebenso die Konjunktivitis (2 % Borsäure).

An die heutige Lumbalpunktion, bei der ein stark getrübter Liquor mit massenhaft Eiterflocken, die zeitweilig die Kanüle verlegen, abgelassen wird, wird eine Spülung des Duralsackes mit physiologischer Kochsalzlösung angeschlossen, bis die abfließende Flüssigkeit annähernd klar ist, was nach 4 Durchspülungen erreicht wird.

Die Meningokokken sind mehr intrazellulär gelagert als früher.

8. Dez. Die korneale Trübung am rechten Auge ist sehr zurückgegangen. Allgemeinbefinden in den letzten Tagen etwas besser. Seit gestern aber sehr geringe Appetenz. Heute schreit das Kind häufig laut auf. Verdreht die Augen viel; zuckt mit Händen und Armen, anscheinend beiderseitig gleich

stark. Chloralhydrat ist ohne rechte Wirkung auf die Dauer.

VII. Lumbalpunktion: massenhaft Eiterflocken im stark getrübten Liquor. Kochsalzspülung. Meningokokkenserum intradural.

Mikoskropischer Befund: reichlich intrazellulär gelagerte Meningokokken. — Im ganzen scheint aber die Zahl der Meningokokken gegen früher abgenommen zu haben.

12. Dez. Im Laufe des heutigen Tages sinkt die Temperatur immer mehr herab, obwohl der Puls regelmäßig und von mittlerer Fülle ist. Abends ist die Temperatur trotz Wärmeflaschen unter 34,5 °. — Es wird ein Bad von 40 ° eine Viertelstunde lang verabfolgt, daraufhin erfolgt rascher Temperaturanstieg. Nach einer Stunde bereits 37,2 °. Das Kind schwitzt stark. Im übrigen ist das Allgemeinbefinden unverändert. — Die Kiefer werden mitunter so stark aufeinandergepreßt, daß es unmöglich ist, den Flaschenpfropfen einzuführen. Es wird daher mehrmals die Nasensonde bis in den Magen eingeführt und die Nahrung auf diesem Wege eingeflößt. Nach dergestalt applizierter Nahrungszufuhr erfolgt meist kein Erbrechen.

14. Dez. Heute und gestern war das Kind sehr unruhig, schrie viel, erbrach häufig und schäumte sehr stark. Bei dem Versuch die Kiefer zu öffnen, bemerkt man, daß der rechte mittlere Inzisivus durchgebrochen ist.

Eine heute vorgenommene Lumbalpunktion wird durch Verstopfung der Kanüle stark erschwert. Immer wieder stellt sich eine Abflußhemmung ein. Der Liquor ist stark getrübt. Die Fontanelle bleibt trotz der Punktion gespannt.

16. Dez. II. Zahn, linker mittlerer Inzisivus.

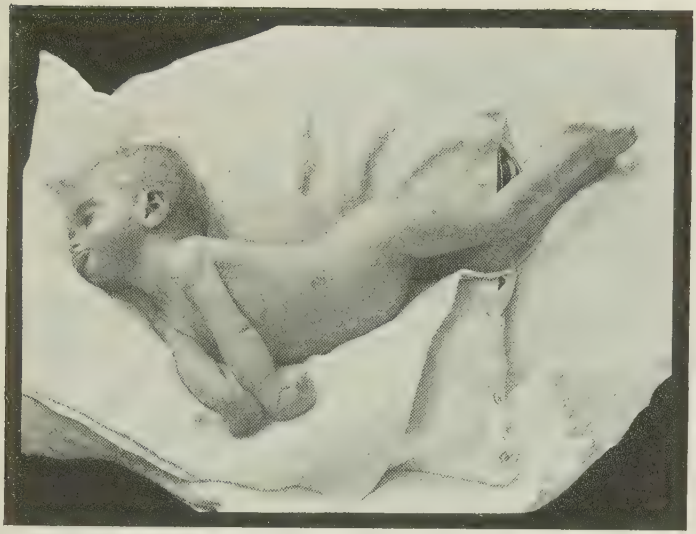

Fig. 1.

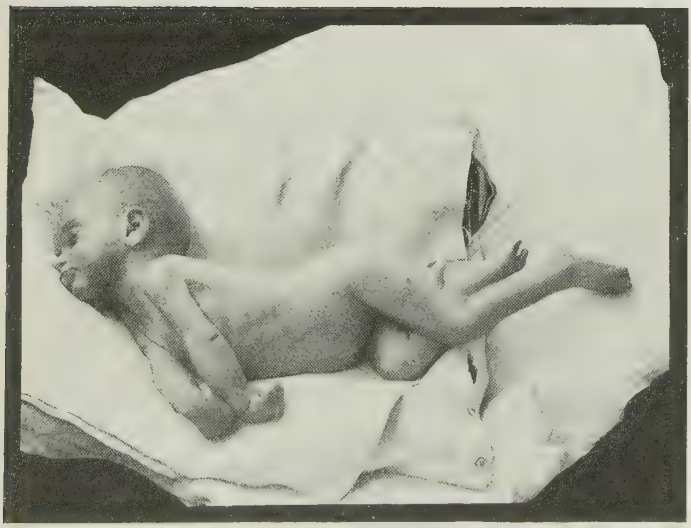

Fig. 2.

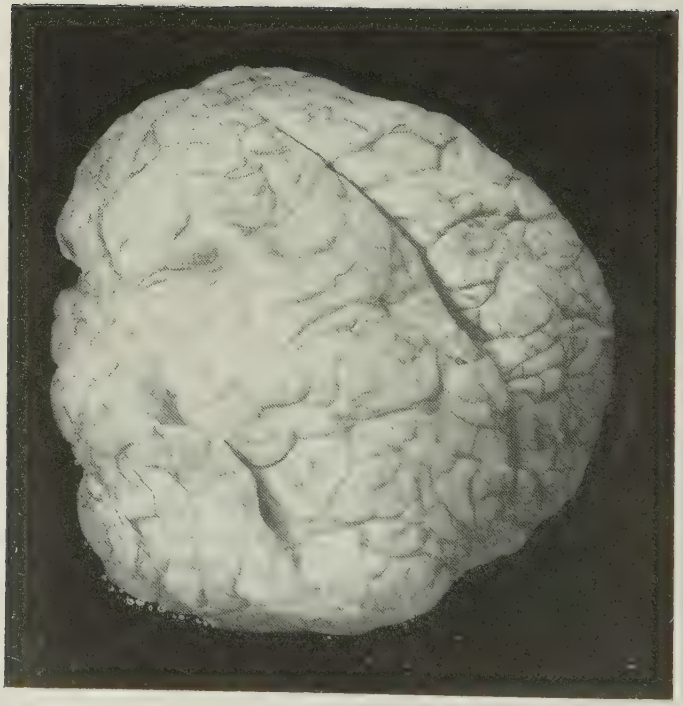

Fig. 3.

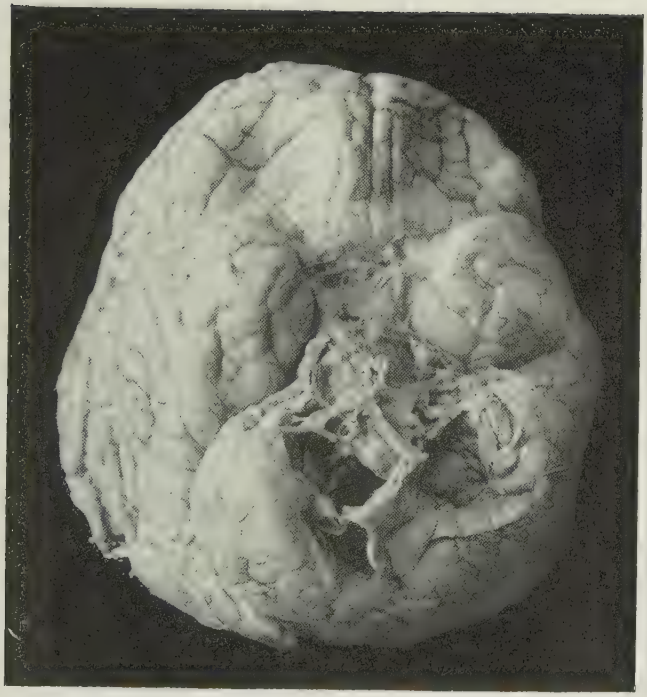

Fig. 4.

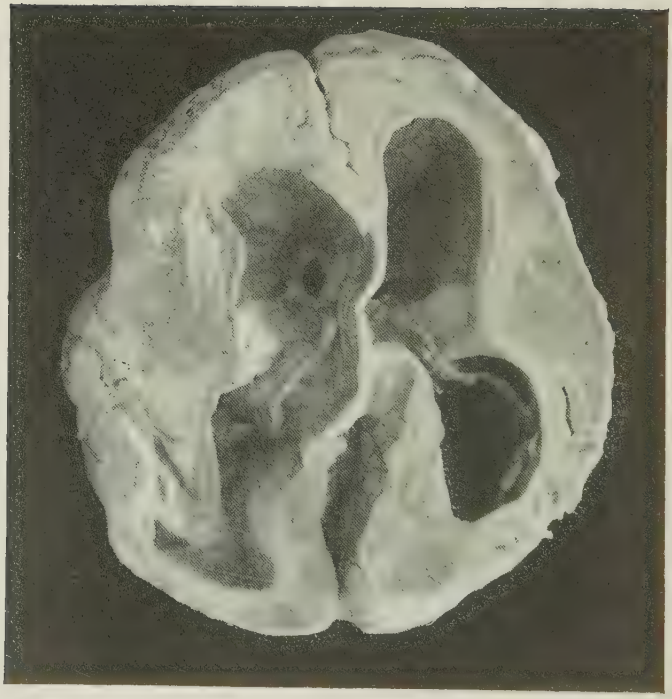

Fig. 5.

20. Dez. An mehreren Stellen der Rumpfhaut, sowie an den Oberschenkeln treten punkt- bis erbsengroße Blutungen auf. Das Kind hustet stark. Kopf ad maximum nach hinten gebeugt. Hals und Kinn bilden eine gerade Linie. Das Kind trinkt etwas besser. Temperatur leicht febril.

23. Dez. Links hinten unten Dämpfung und Bronchialatmen. Puls gut.

Eine gestern vorgenommene Lumbalpunktion ergab zwar ein viel helleres Serum als bei den letzten Malen, doch bleibt die Fontanelle trotz Ablassens von 12 ccm ziemlich gespannt. Hydrocephalus?

Heute Nacht plötzlich Exitus. —

Sektionsbefund.

Kleine, äußerst abgemagerte, weibliche Leiche. Haut blaß, anämisch. Schleimhaut blaß. Untere Extremitäten an den Körper gezogen. Totenflecken am Rücken. —

Brusthöhle: Nach Eröffnung der Pleura entleert sich eine geringe Menge klarer seröser Flüssigkeit. Lunge etwas voluminös, besonders der ganze rechte Lappen.

Der ganze rechte Unterlappen, der größte Teil des Mittellappens und über die Hälfte des Oberlappens sind vollständig luftleer durch kleine lobuläre konfluierende Herde, die das anämische Lungengewebe vollständig gelblich erscheinen lassen.

Die linke Lunge zeigt nur im Unterlappen ganz vereinzelte bronchopneumonische Herdchen, das übrige Lungengewebe emphysematisch, lufthaltig.

Herz klein, Herzmuskel blaß. Sämtliche Ostien und Klappen intakt.

Oesophagus o. B.

Trachea: Schleimhaut blaß, Bifurkationsdrüsen vergrößert. —

Bauchhöhle: Darmschlingen gebläht. Serosa glatt und spiegelnd.

Milz etwas vergrößert. Auf dem Durchschnitt Follikel hyperplastisch. —

Leber ziemlich groß, mäßig blutreich. Läppchen sehr deutlich abgegrenzt. — Gallenblase fast leer. —

Pankreas klein und blaß. Nebennieren ebenfalls klein. Nieren groß, weich, stark über die Schnittfläche sich vorwölbend, Rindensubstanz und Marksubstanz sehr blaß, vollständig verwaschen.

Der Magen enthält nur Schleim, Schleimhaut sehr blaß. Mesenterialdrüsen, sowie die übrigen lymphoiden Apparate sind nur wenig geschwollen. Im Dickdarm findet sich etwas mehr dünnflüssiger, gelblicher Inhalt. Schleimhaut blaß, doch Reste von kleinen follikulären Blutungen.

Das Gehirn, in toto herausgenommen, zeigt eine hochgradige Abplattung der Oberfläche.

Im Bereich der linken Hemisphäre zeigt sich eine leichte Fluktuation und zwar vorne vor der linken Zentralwindung und hinten an der Grenze zwischen Occipitallappen und Parietallappen (siehe Fig. 3 u. 4).

Die ganze Basis der weichen Häute ist eitrig infiltriert. Bei Herausnahme des Kleinhirns findet sich zwischen Medulla oblongata, der knöchernen Schädelgrube und dem Kleinhirn ein mit Eiter gefüllter, von eitrig fibrinösen verklebenden Membranen abgegrenzter Hohlraum, der sich jedoch nicht in die Kleinhirnsubstanz selbst fortsetzt, sondern dieselbe nur verdrängt hat.

Bei der horizontalen Abtragung der Hemisphä-

ren finden sich die Seitenventrikel hochgradigst dilatiert und gefüllt mit trübseröser, mit zahlreichen Fibrinflocken untermischter Flüssigkeit. Tela und Plexus zeigen sich ebenfalls belegt mit fibrinös-eitrigen Membranen.

Das Septum ventriculorum (Fig. 5) ist hochgradig verdünnt; das Foramen Monroi ist stark dilatiert. Das Ventrikelependym ist auf dem Querschnitt in eine 0,5 bis 1,0 mm dicke Membran von gelblicher Farbe umgewandelt und ist deutlich granuliert. Der Horizontalschnitt ist gerade durch die beiden oben erwähnten fluktuierenden Stellen hindurchgelegt. Dabei zeigen sich dieselben als deutlich erweichte Partien, die nach innen zu bis zum Ventrikelependym und nach außen bis an die Rinde heranreichen.

Leichendiagnose: Konfluierende, teils katarrhalische, teils kroupöse Pneumonie. Pneumonische Infiltration der ganzen rechten Lunge. Vikariierendes Emphysem der linken Lunge.

Eitrig-fibrinöse Basilarmeningitis mit Bildung einer abgeschlossenen, größeren Exsudatansammlung in der hinteren Schädelgrube.

Hochgradiger Hydrocephalus internus mit starker Wucherung des Ventrikelependyms. Umschriebener begrenzter Erweichungsherd im vorderen Teil des linken Parietallappens.

Zunächst wollen wir auf Grund dieses makroskopischen Sektionsbefundes die Entstehungsursachen des Hydrocephalus klarzulegen versuchen. Dabei müssen wir uns in einzelnen Punkten mit Wahrscheinlichkeitsschlüssen begnügen, da sich ja der Leichenbefund nicht immer mit dem Verhalten am Lebenden deckt. So fand Göppert bei einem an Zerebrospinalmeningitis erkrankten Patienten

10 Tage vor dem Tode bei der Lumbalpunktion einen Anfangsdruck von 2 cm, der sich auch beim Aufsetzen nicht vermehrte, dagegen bei der Ventrikelpunktion einen Druck von 7 cm über der Stirne des Kindes und schloß daraus auf das Fehlen einer Kommunikation. Bei der Sektion stellte es sich jedoch heraus, daß das Foramen Magendii vollkommen frei war.

Auch in unserem Falle hat wohl kaum ein Verschluß der Ventrikelausgänge bestanden; denn die Sektion ergab Freisein aller Foramina, und die Lumbalpunktion hatte immer auch eine Verminderung der Vorwölbung der Fontanellen zur Folge, am Tage vor dem Exitus zwar kaum nennenswert; doch können wir dies übergehen, da es hier bei der Betrachtung der Ursachen des Hydrocephalus nicht in Betracht kommen kann. — Hier handelt es sich darum, ob die Vena Magna Galeni durch Exsudatmassen völlig komprimiert werden kann. — Wie bereits oben erwähnt, legte Niemeyer ganz besonders Gewicht auf diese Art des mechanischen Abschlusses, und es sind des öfteren am Kleinhirn Exsudatmassen gefunden worden, die einen Verschluß der Vene bewirken konnten. Und so fand sich auch in unserem Falle zwischen verlängertem Mark, Kleinhirn und der knöchernen Schädelhöhle ein durch fibrinöse Membranen vollkommen abgeschlossener Eiterherd, der die Kleinhirnsubstanz zu verdrängen vermochte. — Durch den auf das Tentorium fortgepflanzten Druck kann ja die Vena Magna Galeni komprimiert und so der Anlaß zum Hydrocephalus gegeben worden sein; jedenfalls aber wurde später, nachdem der Hydrocephalus durch andere Momente ausgelöst war und jetzt zu dem Druck des Exsudates bezw. Kleinhirns von unten

noch der starke Druck der erweiterten Ventrikel von oben kam, die Vena Magna Galeni komprimiert. Somit wäre dieser Eiterabsackung immerhin bei der Entstehung des Hydrocephalus Bedeutung beizulegen, wenn auch weniger als ursächliches, als vielmehr als unterstützendes Moment.

In dieser Eigenschaft gewinnt dieser Eiterherd noch weiter an Gewicht, wenn man in Betracht zieht, daß die Gehirnventrikel durch das Foramen Magendii mit den subarachnoidalen Räumen der Hirnhäute und diese wiederum durch die Foramina Luschkae mit den subarachnoidalen Räumen des Rückenmarks kommunizieren. — Dadurch nun, daß der Rückenmarkskanal nicht wie die Schädelhöhle ein vollkommen starrwandiger Raum ist, sondern infolge der Elastizität der Zwischenwirbelscheiben, der vielen Wirbelgelenke und nicht zum mindesten infolge der vielen Nervenaustrittstellen doch mehr oder minder elastisch und ausdehnungsfähig ist, kann eine Druckerhöhung in den Gehirnventrikeln durch die Erweiterung der subarachnoidalen Räume des Rückenmarks bis zu einem gewissen Grade ausgeglichen werden. Die Sektion hat nun zwar ein völliges Freisein aller Foramina ergeben, doch ist dadurch nicht absolut ausgeschlossen, daß der abgesackte Eiterherd eine Kompression dieser Foramina und somit mindestens eine Behinderung und Verlangsamung des Liquorabflusses nach den subarachnoidalen Räumen des Rückenmarks herbeigeführt und damit die Möglichkeit eines Druckausgleichs sehr in Frage gestellt hat. —

Als eigentliche Ursache kommen auch in unserem Falle die entzündlichen Veränderungen an Tela und Plexus, am Ependym und der Gehirn-

substanz selbst in Betracht, welche schon Ziemssen und Hess, später Weber und besonders Koplik für die Entstehung des Hydrocephalus hauptsächlich verantwortlich gemacht haben. Zur Enthüllung eventueller den Hydrocephalus begünstigender Umstände und zur genaueren Abgrenzung der erwähnten Momente wurden noch mikroskopische Präparate angefertigt. —

Zum Zwecke der mikroskopischen Untersuchung wurden von dem in Formalin gehärteten Gehirne Stücke aus der Gehirnrinde, dem Plexus und dem Ventrikel entnommen. Dieselben wurden in Paraffin eingebettet und teils in Hämatoxylin teils nach Weigert gefärbt.

Die Untersuchung der aus der Gehirnrinde entnommenen Stücke ergab eine starke, zellige Infiltration der weichen Häute, doch ließ sich in dem Exsudat auch etwas Fibrin erkennen. Die Rindensubstanz selbst wies an dieser Stelle keinerlei Veränderungen auf. — An den Stücken aus dem Plexus boten sich mehr Anzeichen einer vielleicht schon im Ablauf begriffenen, starken Entzündung. Die auch hier bestehende Infiltration ist viel zellreicher. Zwischen den einzelnen Zotten tritt auch das fibrinöse Element des Exsudats bedeutend mehr hervor. Das Exsudat ist stellenweise rein eitrig und besteht meist aus gelappten Leukozyten. An anderen Stellen ist feines Fibrinfasernetz, das großenteils Leukozyten, stellenweise aber auch schon lange, spindelkernige Zellelemente, die zweifellos als Fibroblasten anzusprechen sind, einschließt. Bei der Betrachtung der aus den Ventrikeln entnommenen Präparate zeigt sich die Gliasubstanz stark aufgelockert. Die Gefäße sind sehr reichlich und von einem großen Wall Exsudatzellen, die hier fast nur

aus Lymphozyten bestehen, umgeben. Das Ventrikelependym ist stark verdickt und gewuchert. Die Innenschichten desselben sind ebenso wie die Gliasubstanz hochgradig aufgelockert. Das Ependym zeigt zahlreiche Auflagerungen von eitrigem Exsudat, indem sich viele bereits nekrotische Zellen finden, die mit großer Wahrscheinlichkeit als Leukozyten anzusprechen sind. — Parallel zur Oberfläche zieht sich eine ziemlich gleichmäßige Ependymverdichtung fibrillärer Struktur hin. — Ependymitis exsudativa et productiva.

In den nach Weigert behandelten Schnitten läßt sich das Fibrin zum Teil noch nachweisen; außerdem sieht man, daß die Exsudatmassen reichlich durchsetzt sind von Gram-positiven Mikroorganismen. Bei Betrachtung mit Ölimmersion zeigen sich dieselben als typische Diplokokken, bald zu 4 und 5, bald in ganz dichten Nestern bei einanderliegend, teilweise allerdings auch in streptokokkenartigen Ketten. —

Wie vermutet, hat die mikroskopische Untersuchung noch einige für die Entstehung des Hydrocephalus wesentliche Momente ergeben. Der Liquor cerebrospinalis hat, wie auch Schultze betonte, zwei Abflußwege, den venösen durch die Vena Magna Galeni, den wir bereits besprochen haben, und den lymphatischen durch die Ventrikelausgänge in die subarachnoidalen Räume und von da durch die Pachionischen Granulationen in die venösen Sinus. Weber hat nun nachgewiesen, daß der Abfluß des Liquor schon unter physiologischen Verhältnissen sehr verlangsamt und erschwert ist durch den Umstand, daß die allerdings sehr zarten Septa zwischen den einzelnen Arachnoidalzisternen außerordentlich

reich verzweigt und gefaltet sind. In unserem Falle ergab die mikroskopische Untersuchung der Gehirnrinde eine starke, zellige, mit Fibrin untermischte Infiltration der weichen Häute und subarachnoidalen Räume, die sicherlich geeignet war, den schon an und für sich erschwerten Abfluß des Liquor cerebrospinalis völlig aufzuheben. Für sich allein wird dieser Umstand, der jedenfalls nicht über die ganze Ausdehnung der weichen Häute verbreitet ist, wohl kaum Anlaß zur Entstehung des Hydrocephalus geworden sein, aber als unterstützendes Moment gewinnt er mehr an Bedeutung, besonders im Zusammenhang mit dem folgenden Befund. Binswanger hat durch Untersuchungen den innigen Zusammenhang der adventitiellen Lymphräume der kortikalen und subkortikalen Gefäße mit den arachnoidalen Lymphräumen nachgewiesen. — Diese adventitiellen Lymphräume sind nun in unserem Falle durch einen großen Wall Lymphozyten, welche die sehr reichlich vorhandenen Gefäße dicht umlagern, völlig verlegt und so für die Kommunikation von Flüssigkeit unbrauchbar, was wiederum für die Entstehung eines Ventrikelergusses begünstigend ins Gewicht fällt, selbst wenn nicht alle Gefäße gleichmäßig von den Zellwucherungen umgeben sind. — Die vorgefundenen Erweichungsherde im linken Parietallappen kommen wohl mehr als Beweis für die Schwere der Infektion in Betracht, wenn auch nicht abzuleugnen ist, daß die dadurch bedingte Verringerung der Widerstandskraft der Ventrikelwand die Exsudatansammlung und dadurch bewirkte Erweiterung der Ventrikel begünstigte.

Über die Hauptursache der Entstehung des Hydrocephalus gaben die Präparate aus der Innenwand der Ventrikel und aus dem Plexus Aufschluß.

Dies sind die Ependymitis exsudativa und die Entzündung der Plexus. —

Um nun die Ursachen und Begleitumstände des Hydrocephalus kurz zu rekapitulieren, können wir dieselben in folgendes Schema zusammenfassen:

I. Vorbereitende Momente:
   a) Verlegung der subarachnoidalen Räume der Gehirnhäute,
II. Auslösende Momente:
   b) Verlegung der adventitiellen Lymphräume.
   a) Entzündung von Tela und Plexus,
   b) Ependymitis exsudativa,
   [c) Kompression der Vena Magna Galeni(?)]
III. Unterstützende Momente:
   a) Kompression der Vena Magna Galeni;
   b) Behinderung der Kommunikation des Liquor cerebrospinalis durch das Foramen Magendii, die Foramina Luschkae und nach den subarachnoidalen Räumen des Rückenmarks;
   c) Verringerte Widerstandskraft der Gehirnsubstanz.

Zum Schlusse ist es mir eine angenehme Pflicht, Herrn Prof. Dr. Jamin für die Überweisung des Falles, sowie für die Übernahme des Referats, Herrn Prof. Dr. Hauser für die liebenswürdige Überlassung des Präparates und Sektionsprotokolles, ferner Herrn Prof. Dr. Merkel für die freundliche Unterstützung bei Anfertigung der mikroskopischen Präparate meinen verbindlichsten Dank auszusprechen. —

Literatur.

Ziemssen und Hess: Klin. Beobacht. über Meningitis cerebrosp. epid. Deutsches Archiv f. klin. Med. I.

Niemeyer: Die epid. Cerebrospinalmeningitis nach Beobachtungen im Großherzogtum Baden. Berlin 1865.

Merkel: Protrahierte Fälle und Hydrocephalus. Deutsches Archiv f. klin. Med. I.

L. W. Weber: Über erworbenen Hydrocephalus internus. Archiv f. Psychiatrie, Bd. 41, 1906.

O. Weidanz: Über das Wesen, die Verhütung und Bekämpfung der epidem. Genickstarre. Vierteljahrsschrift f. gerichtl. Medizin 3. F. Bd. XXXIII.

W. Schultz: Über das Hydrocephalusstadium der epidemischen Genickstarre. Deutsches Archiv f. klin. Med. Bd. 89.

H. Koplik: Hydrocephalus Complicating Epidemic. Cerebrospinal Meningitis. The Amer. Journ. of the Med. Sciences Vol. CXXXIII.

A. Hülsmann: Drei Fälle von chron. Hydrocephalus nach abgelauf. Meningitis cerebrosp. epidem. Inaug.-Diss. Kiel 1889.

O. Harttung: Über epidemische Cerebrospinalmeningitis in Kiel. Inaug.-Diss. Kiel 1888.

E. Naauß: Heilung eines eitrigen Hydrocephalus acutus internus. Inaug.-Diss. Würzburg 1892.

G. Levi: Zur Kenntnis des primären Hydrocephalus und der Meningitis serosa. Inaug.-Diss. Königsberg i. Pr. 1896.

Ziemssen: Spez. Pathologie und Therapie, Bd. XI 1.

Schultze: Die Erkrankungen der Hirnhäute. Wien 1901.

Virchow: Die Cellularpathologie.

Ziegler: Pathologische Anatomie.

4800.

Boenninghaus: Die Meningitis serosa acuta 1897.
H. Quincke: Über Meningitis serosa. Sammlung klin. Vorträge Nr. 67.
H. Quincke: Über Meningitis serosa und verwandte Zustände. Deutsche Zeitschr. f. Nervenheilkunde 1897.
Schottmüller: Über Meningitis cerebrosp. epid. Münch. med. Wochenschrift 1905. Nr. 34, 35, 36.
F. Göppert: Zur Kenntnis der Meningitis cerebrosp. epid. mit bes. Berücksichtigung des Kindesalters. Klin. Jahrbuch Bd. XV. Heft 3.
Fr. Schultze: Die Krankheiten der Hirnhäute und die Hydrocephalie. Nothnagels spez. Pathologie u. Therapie, Bd. IX. 3. Teil.

Curriculum vitae.

Geboren am 9. November 1882 zu Nürnberg, besuchte ich daselbst die Vorbereitungsschule und hierauf fünf Jahre das Neue humanistische Gymnasium und absolvierte Juli 1902 das humanistische Gymnasium zu Fürth. Dem Studium der Medizin unterzog ich mich an den Universitäten Erlangen, Bonn, Berlin. Ostern 1905 bestand ich zu Erlangen das Tentamen physicum und Herbst 1907 ebendaselbst das Staatsexamen. Während meines praktischen Jahres war ich 3 Monate an der Medizinischen Universitätspoliklinik zu Erlangen, $^3/_4$ Jahr an dem Herzogl. Landkrankenhaus zu Coburg tätig und wurde am 31. Dezember 1908 approbiert.